Mme H Habiba

Dr Florence Ledoux

Journées Jean Cohen

27 Novembre 2021

Mme HH 58 ans, Cs 12/09/21

- **Contexte :**
  - HTA, DT2, asthme
  - Rein unique congénital
  - G4P4
  - Ménopausée pas de THS
  - Sœur K sein 50 ans

- **Présente :**
  - ATCD adénofibromes non biopsiés
  - Autopalpation d'une masse D
  - Depuis juillet 20
  - Augmentation de taille

Quelles sont vos constatations cliniques ?

1) La peau est inflammatoire
2) Le sein droit est augmenté de taille
3) Le sein gauche est rétracté
4) Il existe une atteinte carcinomateuse de la peau
5) Il s’agit d’un « T4d »

Quelles sont vos constatations cliniques ?

1) **La peau est inflammatoire**
2) **Le sein droit est augmenté de taille**
3) Le sein gauche est rétracté
4) Il existe une atteinte carcinomateuse de la peau
5) Il s’agit d’un « T4d »

Quelle pathologie évoquez vous ?

1) Une mastite carcinomateuse
2) Une mastite inflammatoire
3) Une tumeur phyllode
4) Une tumeur desmoide
5) Un sarcome mammaire

Quelle pathologie évoquez vous ?

1) **Une mastite carcinomateuse**
2) Une mastite inflammatoire
3) Une tumeur phyllode
4) Une tumeur desmoide
5) Un sarcome mammaire

Mme HH examens déjà réalisés

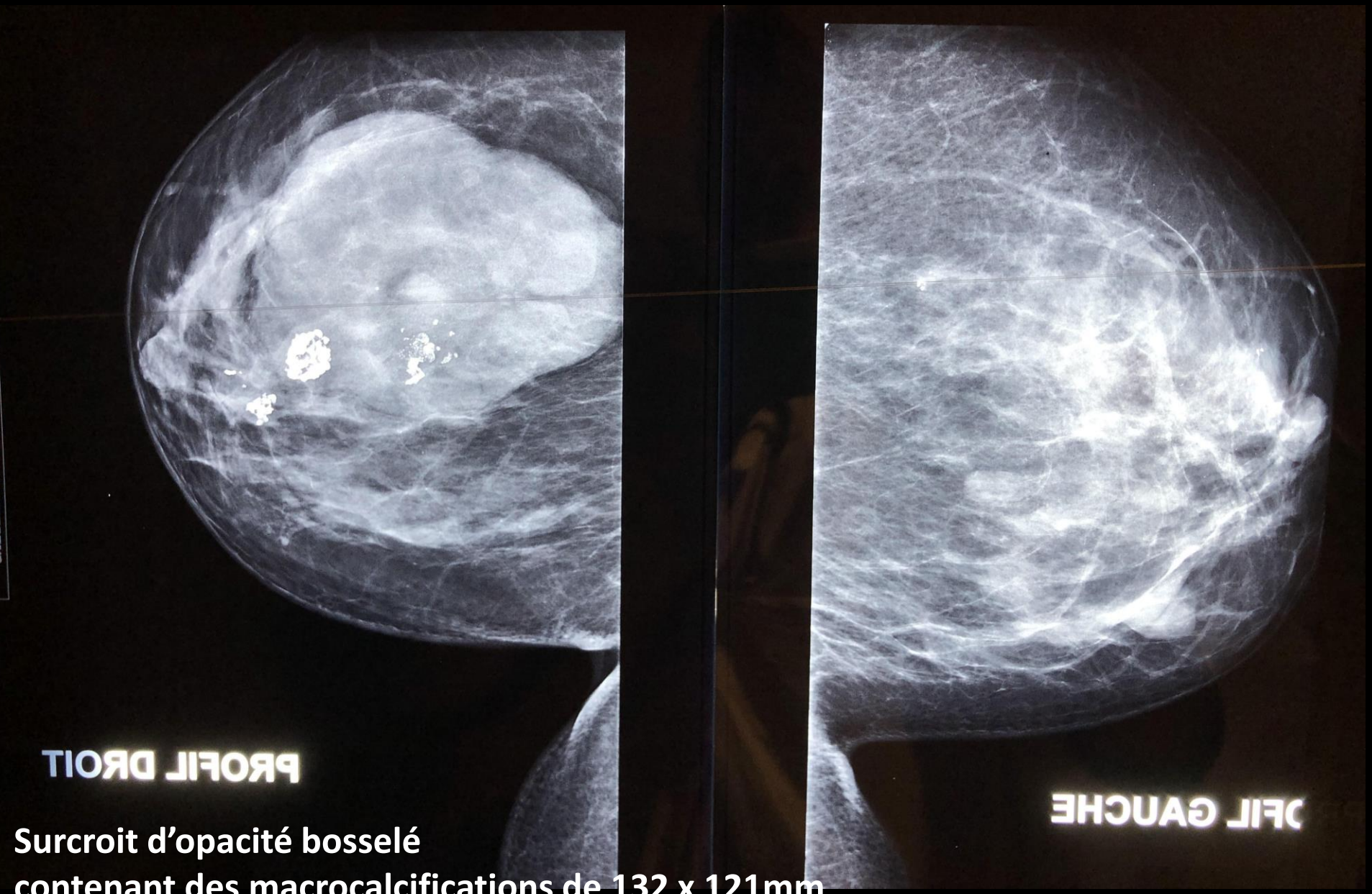

Surcroit d'opacité bosselé
contenant des macrocalcifications de 132 x 121mm

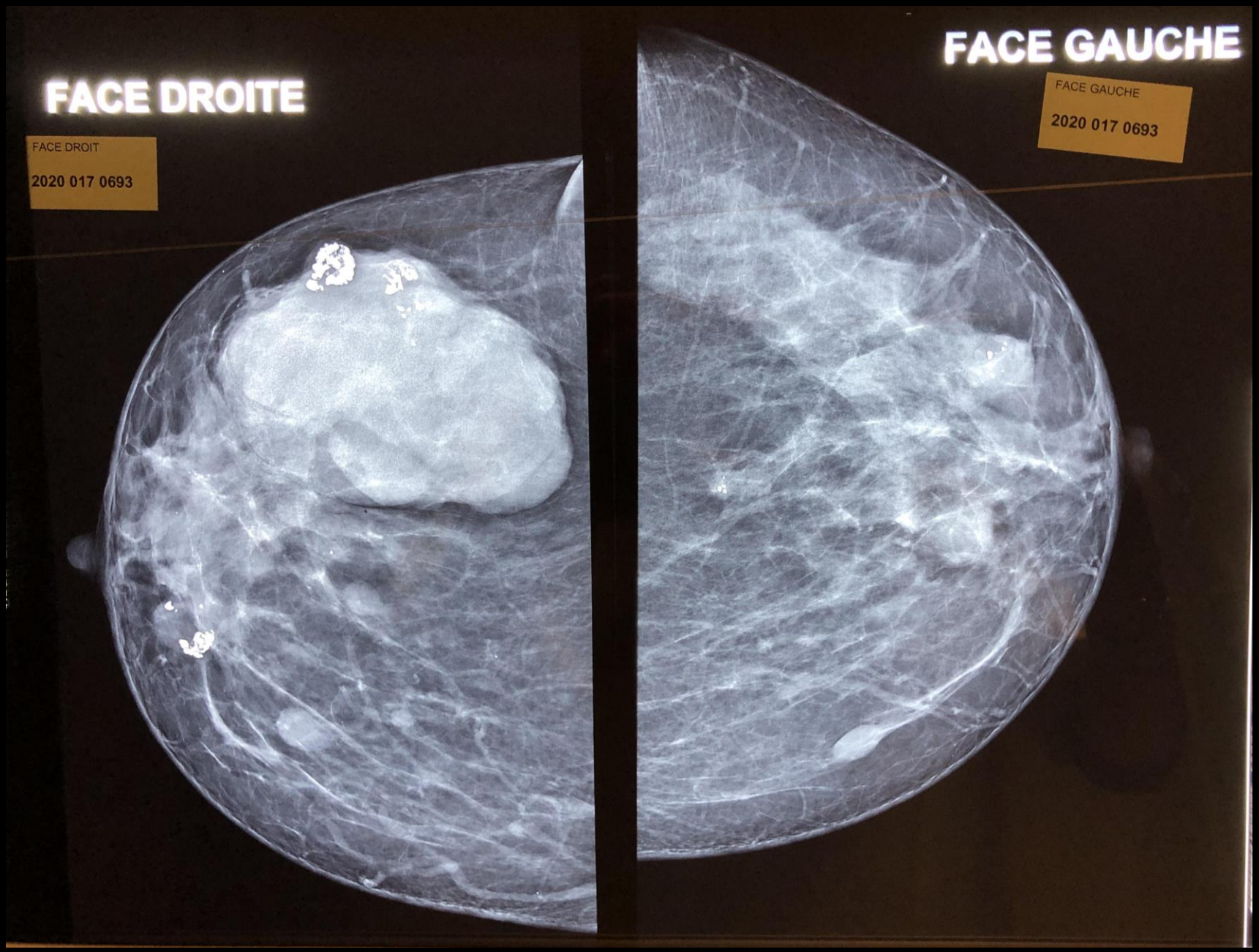
FACE DROITE
FACE DROIT
2020 017 0693
FACE GAUCHE
FACE GAUCHE
2020 017 0693

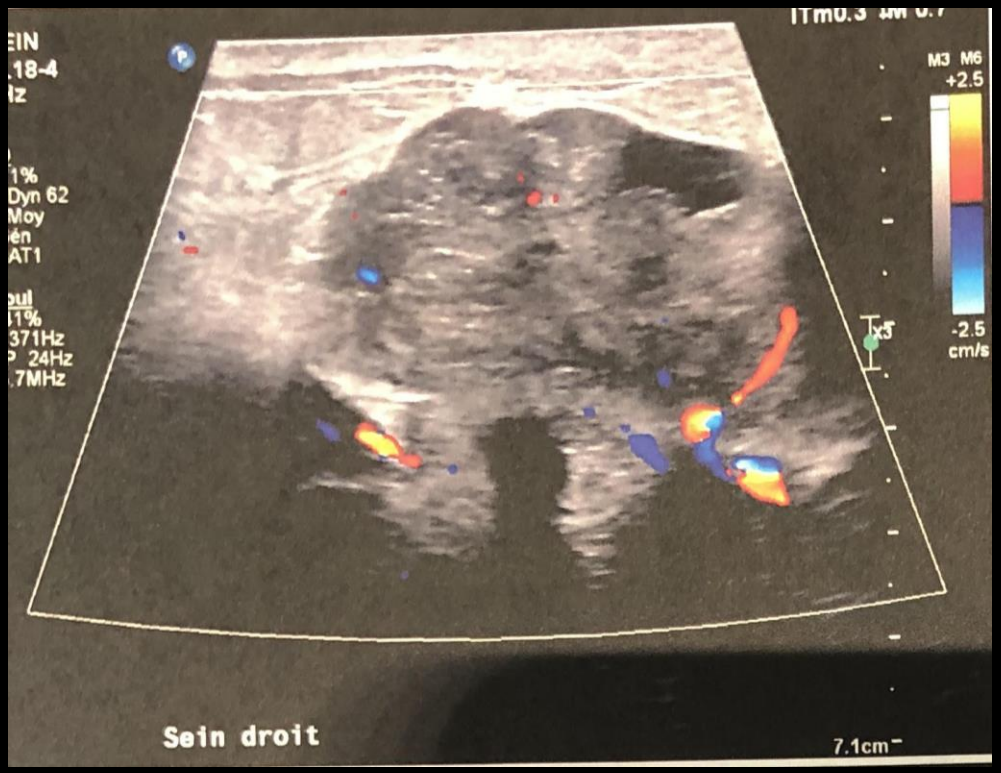

A droite:
QSE : volumineuse masse tissulaire polylobée, présentant une vascularisation, de contours irréguliers, 15cm

QSI formation de 15mm allure bénigne

A gauche: QSE nodule 13mm de grand axe perpendiculaire à la peau ACR4
UQE 15mm. QSI 14mm. QII 16mm allure bénigne
Aires ganglionnaires: libres

La microbiospie réalisée en ville conclut à une tumeur phyllode de grade intermedaire à droite. Quelle est votre CAT?

1) Je demande une nouvelle microbiopsie de la « phyllode droite »
2) Je demande une biopsie de l' adénofibrome à gauche
3) Je demande une biopsie de l' adénofibrome à droite
4) Je demande une IRM mammaire
5) Je programme une mastectomie
6) Je programme une mastectomie curage

La microbiospie réalisée en ville conclut à une tumeur phyllode de grade intermedaire à droite. Quelle est votre CAT?

1) **Je demande une nouvelle microbiopsie de la « phyllode droite »**
2) **Je demande une biopsie d'un au moins un des adénofibromes à gauche**
3) Je demande une biopsie de l' adénofibrome à droite
4) **Je demande une IRM mammaire**
5) Je programme une mastectomie
6) Je programme une mastectomie curage

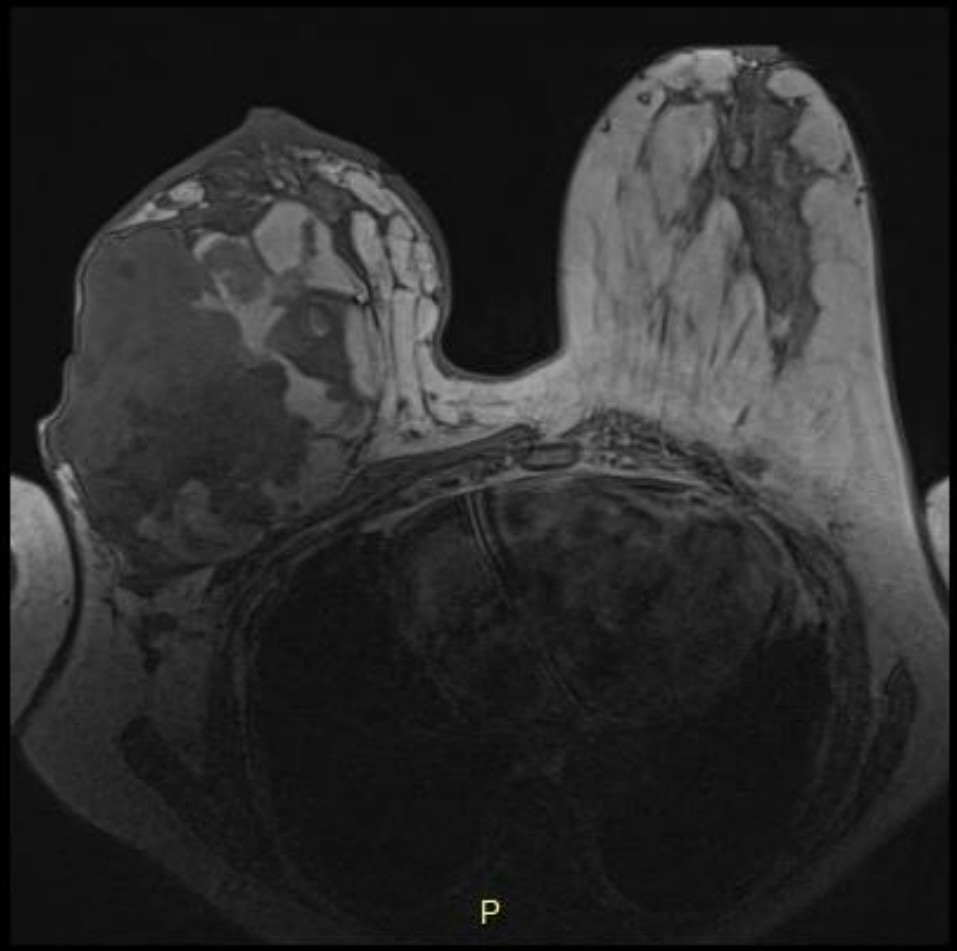

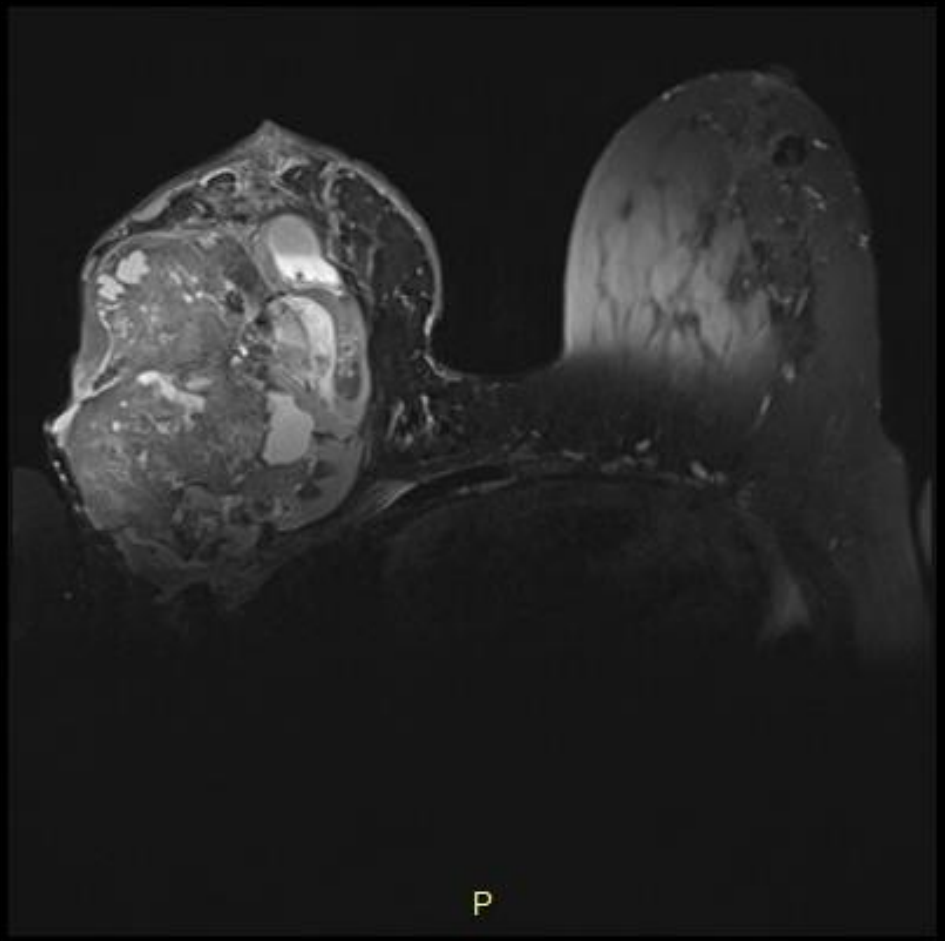

Epaississement cutané.Masse de 15cm à contours circonscrits et macrolobulés. Contenu hétérogène avec des portions kystiques et des zones solides. Cette masse vient au contact du pectoral et de la peau sans envahissement. Pas d'adénopathies axillaires pathologiques

Aspect compatible avec une tumeur phyllode malgré les remaniements inflammatoires cutanés

Nouvelle microbiopsie droite 19/09/21

- **Masse de 20 cm des quadrants externes droits**
- **Lésion fibro-épithéliale, dont l'aspect est en faveur d'un tumeur phyllode de bas grade dans la limite des prélèvements examinés**

Les tumeurs phyllodes sont

1) Le plus souvent bénignes
2) Les tumeurs phyllodes, comme les adénofibromes, sont des tumeurs fibro-épithéliales
3) Elles sont classées en 3 grades
4) Sont des tumeurs rares

Les tumeurs phyllodes sont

1) **Le plus souvent bénignes**
2) **Les tumeurs phyllodes, comme les adénofibromes, sont des tumeurs fibro-épithéliales**
3) **Elles sont classées en 3 grades**
4) **Sont des tumeurs rares**

- Les tumeurs phyllodes contiennent une composante épithéliale et une composante conjonctive
- Elles représentent environ 0,3% à 0,5% des tumeurs du sein
- 80% de formes bénignes

Mishra SP, et Al. ISRN Surg. 2013

Classification des tumeurs du sein

Tissu d'origine	Tumeurs BENIGNES	Tumeurs MALIGNES
Tissu épithélial (glandulaire)	Adénome	Adénocarcinome
Tissu conjonctif commun	Tumeurs desmoides	Sarcomes
Tissu épithélial et conjonctif	Adénofibromes Hamartomes Tumeurs phyllodes de grade 1	
Tissu conjonctif spécialisé (graisse, vaisseaux)	Lipome Angiome	Liposcarcome Angiosarcome
Autres tissus	Naevus	Mélanomes Lymphome

Epidemiologie des tumeurs phyllodes: Quelles sont les affirmations exactes ?

1) L'âge de survenue varie de 15 à 60 ans, avec un âge moyen de 45 ans
2) Le jeune âge est corrélé à un degré moindre de malignité
3) Elles sont plus fréquentes dans les populations asiatiques et d'Amérique latine
4) 15 % de ces tumeurs dépassent 15 cm de diamètre.

Epidemiologie des tumeurs phyllodes: Quelles sont les affirmations exactes ?

1) **L'âge de survenue varie de 15 à 60 ans, avec un âge moyen de 45 ans**
2) **Le jeune âge est corrélé à un degré moindre de malignité**
3) **Elles sont plus fréquentes dans les populations asiatiques et d'Amérique latine**
4) **15 % de ces tumeurs dépassent 15 cm de diamètre.**

- Age plus tardif que pour les fibroadénomes : médiane de 45 ans, soit 20 ans de plus que pour les fibroadénomes
- Rapide augmentation de
- Taille entre 4 et 7 cm le plus souvent
- Ulcération à la peau ou fixation à la paroi rare

Quels sont les signes pathognomoniques d'une tumeur phyllode ?

1) Anamnèse : Croissance rapide d'une tumeur bénigne connue
2) Cliniquement : une tumeur volumineuse élastique >5cm
3) En écho : une masse ovale contours lobulés compressible avec zones kystiques apparaissant à plus de 35 ans
4) En élastographie : un aspect en cocarde avec centre souple et périphérie plus dure
5) Aucun

Quels sont les signes pathognomoniques d'une tumeur phyllode ?

1) Anamnèse : Croissance rapide d'une tumeur bénigne connue
2) Cliniquement : une tumeur volumineuse élastique >5cm
3) En écho : une masse ovale contours lobulés compressible avec zones kystiques apparaissant à plus de 35 ans
4) En élastographie : un aspect en cocarde avec centre souple et périphérie plus dure
5) **Aucun**

Comment fait on la différence entre un adénofibrome et une tumeur phyllode de bas grade

1) Sur l'aspect histologique de la composante conjonctive
2) Sur l'aspect histologique de la composante épithéliale
3) Sur les limites tumorales
4) Sur la taille

Comment fait on la différence entre un adénofibrome et une tumeur phyllode de bas grade

1) **Sur l'aspect histologique de la composante conjonctive**
2) Sur l'aspect histologique de la composante épithéliale
3) **Sur les limites tumorales**
4) Sur la taille

Dépend de facteurs péjoratifs :

- Mauvaise limitation de la lésion
- Aspect de la composante conjonctive
  - La forte cellularité
  - L'importance de l'activité mitotique (5 à 9 ; ≥10 par 10GC)
  - L'importance des atypies cytonucléaires
  - Prédominance de la composante conjonctive au GX4 = absence de composante épithéliale
  - Présence de territoires de différenciation hétérologue maligne

Grading des tumeurs phyllodes

Fibroadénomes

- Pseudocapsule
- répartition régulière des contingents conjonctif et epithelial.
- Le contingent conjonctif est peu cellulaire, sans atypies, avec une activité mitotique nulle ou tres faible.
- Le contingent épithélial comporte une double couche epitheliale et myoepitheliale.

Tumeur phyllode de bas grade

- Limites nettes
- prédominance du contingent conjonctif
- un contingent stromal faiblement cellulaire avec des atypies discretes et une activite mitotique faible (< 5 mitoses/10 CFG).
- repartition inégale des structures epitheliales, qui prennent une disposition foliacée (*bourgeons)*

Fibroadénome

Tumeur phyllode de bas grade

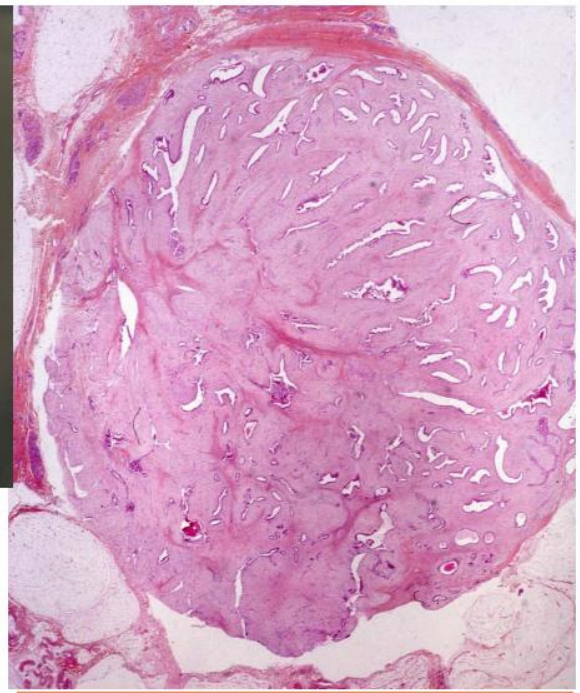

Adénofibrome

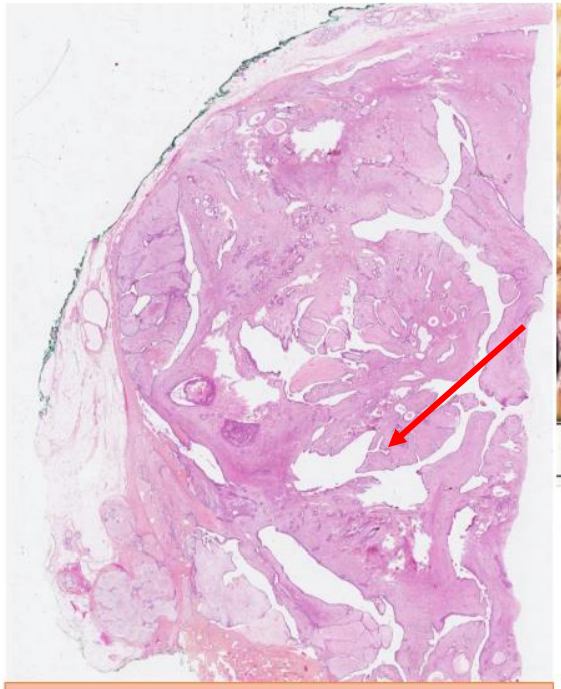

T. Phyllode

Grading des tumeurs phyllodes

Les tumeurs phyllodes de malignité intermédiaire

- Limites tumorales nettes mais avec secteurs irréguliers
- Contingent stromal modérément cellulaire avec des atypies modérées, et une activité mitotique moderee (5 a 9 mitoses/10 CFG).

Tumeurs phyllodes malignes

- Limites tumorales infiltrantes
- Contingent stromal tres cellulaire avec des atypies marquées et une activité mitotique elevee (≥ 10 mitoses/10 CFG),
- +/- un contingent hétérologue sarcomateux.

Les tumeurs phyllodes de malignité intermédiaire

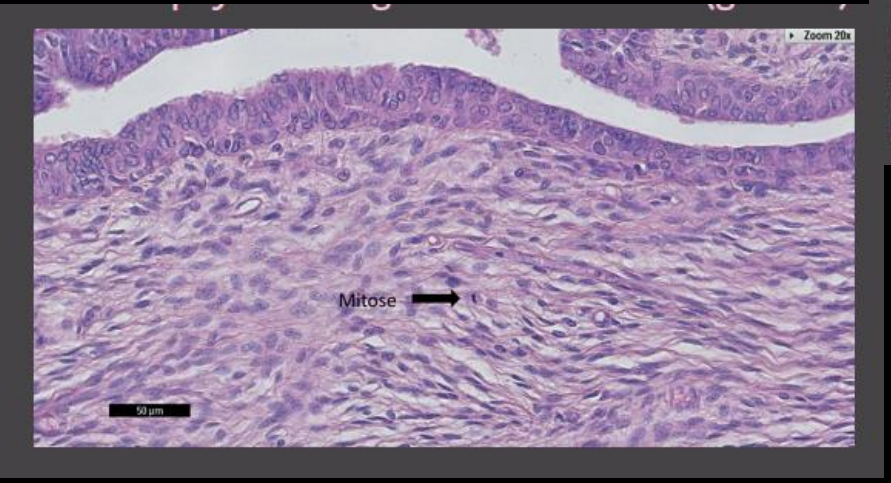

Tumeurs phyllodes malignes

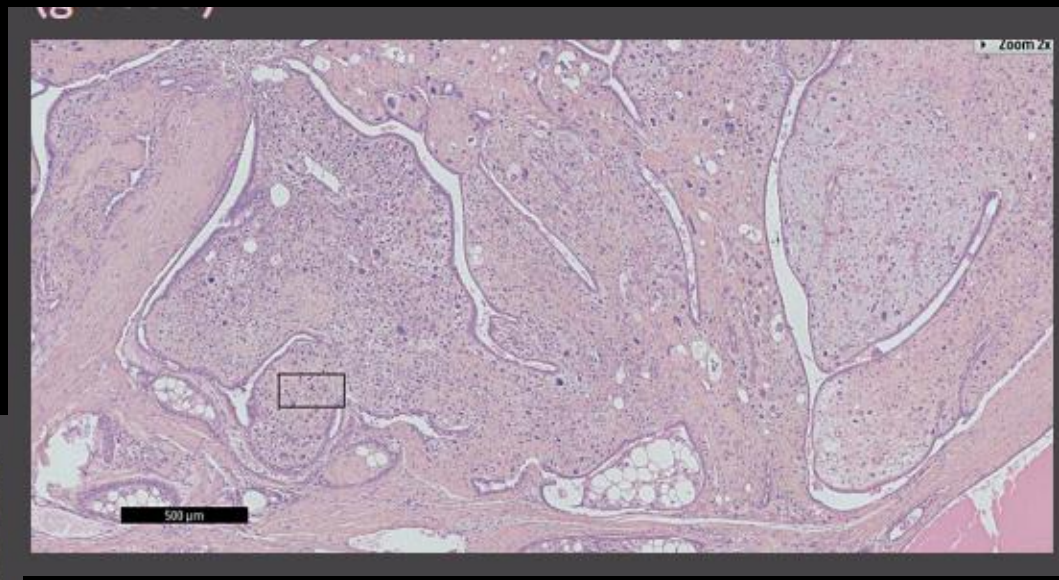

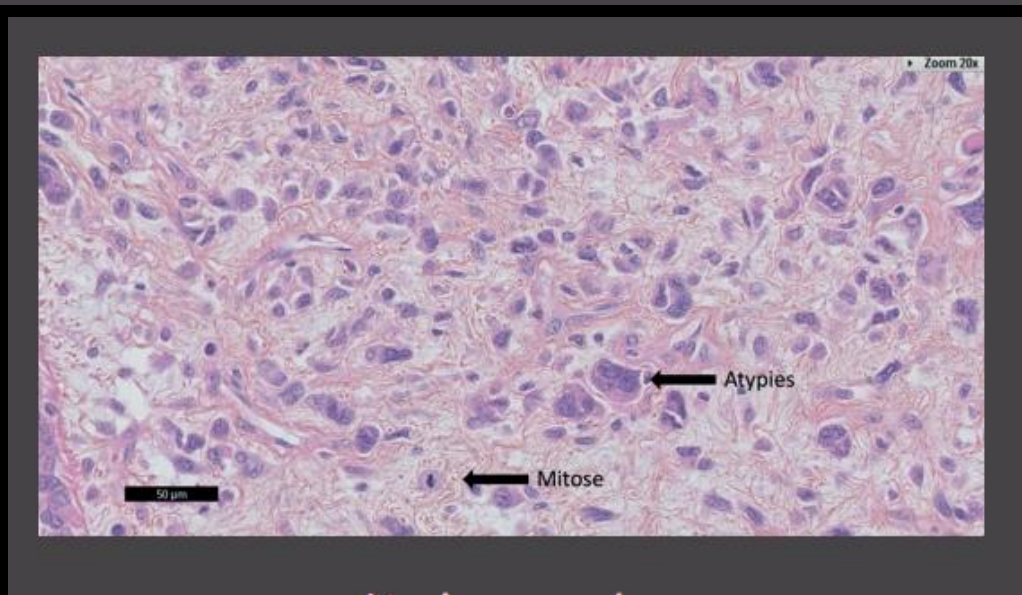

Grading des tumeurs phyllodes

- Le *grading* de la tumeur phyllode proposé sur biopsie est souvent **à réévaluer sur la pièce d'exérèse** en raison de
  - l'**hétérogénéité** tumorale importante dans ces tumeurs
  - de la fréquente **coexistence** de secteurs de phyllode bénigne, intermédiaire et maligne associés
  - le critère de mauvaise limitation en périphérie n'est pas toujours utilisable sur micro-biopsie

Quel bilan d’extension réalisez vous?

1) Un scanner thoracique
2) Une scintigraphie osseuse
3) Un PET TDM
4) Aucun

Quel bilan d’extension réalisez vous?

1) Un scanner thoracique
2) Une scintigraphie osseuse
3) Un PET TDM
4) **Aucun**

Extension des tumeurs phyllodes

- 20% de métastases pour le tumeurs malignes
- Métastases **poumons et les os**. Les métastases ganglionnaires lymphatiques axillaires sont rares
- La plupart des métastases sont constituées uniquement du contingent stromal.
- ~~**cystosarcome phyllode**~~, les tumeurs phyllodes malignes ne sont pas des sarcomes, puisqu'elles ont un contingent épithélial associé. À ce titre, elles ont un *grading* différent de celui utilisé pour les sarcomes.
- Il n'y a pas de métastases des tumeurs phyllodes bénignes

Quel est votre traitement?

1) Une mastectomie curage axillaire
2) Une tumorectomie simple
3) Une mastectomie simple
4) Une simple surveillance

Quel est votre traitement?

1) Une mastectomie curage axillaire
2) Une tumorectomie large
3) **Une mastectomie simple**
4) Une simple surveillance

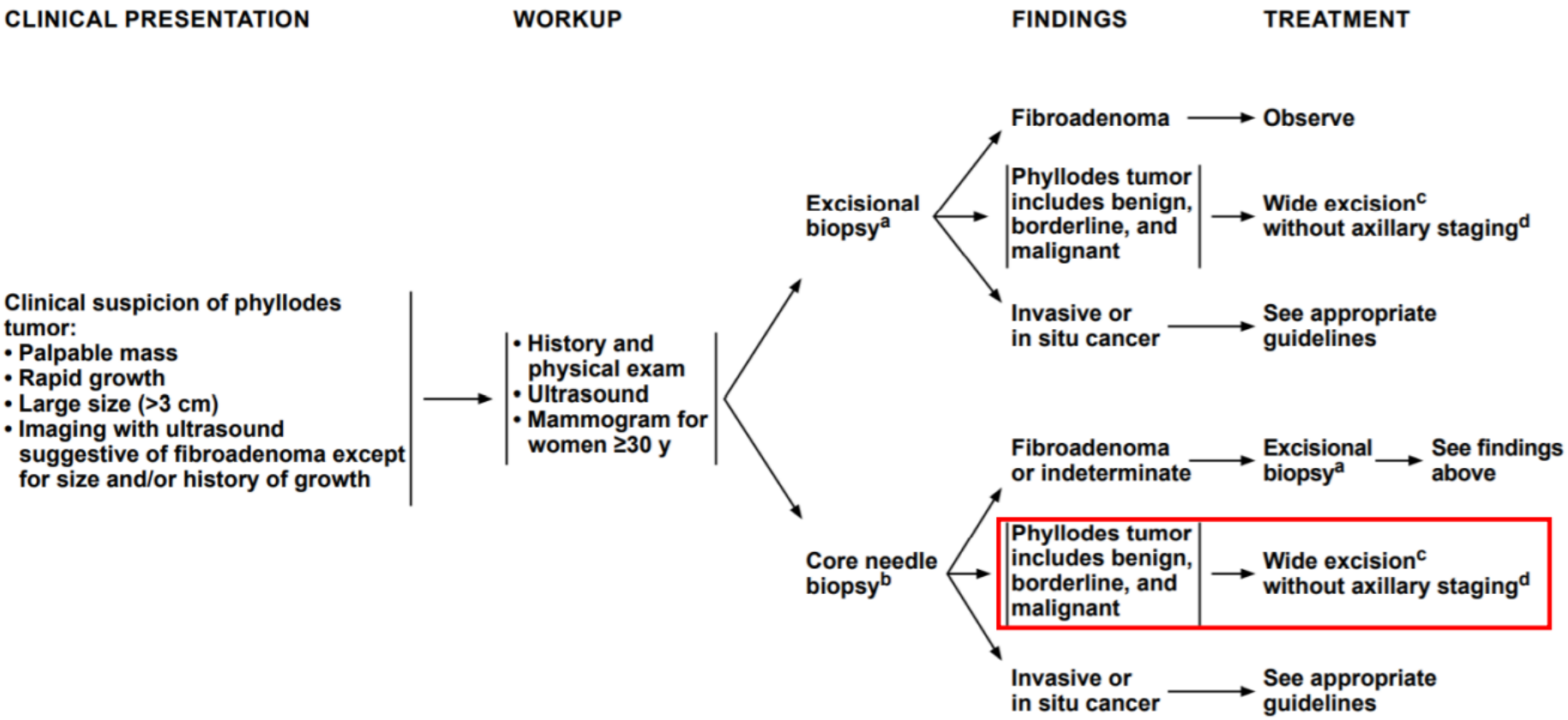
CLINICAL PRESENTATION
WORKUP
FINDINGS
TREATMENT
Clinical suspicion of phyllodes tumor:
• Palpable mass
• Rapid growth
• Large size (>3 cm)
• Imaging with ultrasound suggestive of fibroadenoma except for size and/or history of growth
• History and physical exam
• Ultrasound
• Mammogram for women ≥30 y
Excisional biopsy[a]
Fibroadenoma
Observe
Phyllodes tumor includes benign, borderline, and malignant
Wide excision[c] without axillary staging[d]
Invasive or in situ cancer
See appropriate guidelines
Core needle biopsy[b]
Fibroadenoma or indeterminate
Excisional biopsy[a]
See findings above
Phyllodes tumor includes benign, borderline, and malignant
Wide excision[c] without axillary staging[d]
Invasive or in situ cancer
See appropriate guidelines

Mastectomie le 15 octobre 21

- Lésion nodulaire mixte, épithéliale et conjonctive du parenchyme mammaire.
- La composante conjonctive est dans certains secteurs prédominante, avec une cellularité par endroit modérée à élevée.
- On observe la formation de quelques bourgeons stromaux intrakystiques et un tropisme péri-épithélial.
- Il s'y associe des lésions d'hyperplasie épithéliale canalaire
- On observe des secteurs de remaniements scléro-hyalins avec des calcifications et focalement une métaplasie osseuse. Présence de foyers de nécrose ischémique.
- L'activité mitotique est modérée (5 mitoses/10 CFG).
- .La lésion arrive à 1 mm de la berge profonde (lame 3).

CONCLUSION :

1) Tumeur phyllode de grade intermédiaire (grade II). Elle arrive à 1 mm de la berge profonde et reste à plus de 10 mm des autres berges.

2) 4 ganglions indemnes de prolifération tumorale.

Quelle est la suite de votre prise en charge ?

1) Reprise de mastectomie
2) Radiothérapie de paroi
3) Examen clinique dans 4 mois
4) Examen clinique dans 1 an

Quelle est la suite de votre prise en charge ?

1) Reprise de mastectomie
2) Radiothérapie de paroi
3) **Examen clinique dans 4 mois**
4) Examen clinique dans 1 an

Quelle est la fréquence moyenne des récidives des tumeurs phyllodes intermediaires ?

1) 5%
2) 10%
3) 15 %
4) 20 %

Quelle est la fréquence moyenne des récidives des tumeurs phyllodes intermediaires ?

1) 5%
2) 10%
3) **15 %**
4) 20 %

- Récidive locale dans 15% des cas, tous types de TP confondues

- bénignes : 15%
- intermédiaires : 17%
- malignes : 28%

- Surviennent majoritairement dans les 2 premières années

Spitaleri G, et Al. Crit Rev Oncol Hematol. 2013

Conclusion

- Les tumeurs phyllodes du sein sont rares.
- Ce sont des tumeurs fibroépithéliales classées en 3 grades
- Importance d’un avis anatomopathologique spécialisé
- Leur traitement repose sur une chirurgie mammaire d’exérèse large avec une marge de tissu sain de 1 cm.
- La place des traitements adjuvants, comme la radiothérapie et la chimiothérapie, reste discutable. Certains marqueurs génétiques sont en voie d’exploration et vont probablement mieux guider la stratégie thérapeutique